О включении заболевания Фибродисплазия оссифицирующая прогрессирующая в Перечень заболеваний и лекарственного препарата Паловаротен в Перечень лекарственных препаратов, закупаемых Министерством здравоохранения РФ для нужд фонда «Круг добра»

Докладчик: Никишина Ирина Петровна
Зав. Лабораторией ревматических заболеваний детского возраста
ФГБНУ НИИ Ревматологии им. В.А. Насоновой

- Федеральное государственное бюджетное научное учреждение «НАУЧНО-ИССЛЕДОВАТЕЛЬСКИЙ ИНСТИТУТ РЕВМАТОЛОГИИ имени В.А. НАСОНОВОЙ

- Федеральное государственное бюджетное научное учреждение «Медико-генетический научный центр имени академика Н.П. Бочкова»

Федеральное государственное бюджетное учреждение Национальный медицинский исследовательский центр детской травматологии и ортопедии имени Г.И. Турнера Министерства здравоохранения РФ

Прогрессирующая оссифицирующая фибродисплазия (ФОП) – чрезвычайно редкое генетическое, аутосомно-доминантное заболевание.

От 1 : 1 300 000
До 1 : 2 000 000

МКБ X. Кальцификация и оссификация мышцы

M61.1 **Миозит оссифицирующий прогрессирующий**
Фибродисплазия оссифицирующая прогрессирующая

- Развитием ФОП обусловлено мутацией в гене ACVR1 – **обязательный критерий диагноза!**
- Характеризуется образованием множественных эктопических оссификатов
- Исход - тяжелая инвалидизация пациентов
- Нет половой, расовой и этнической предрасположенности
- Клинические проявления и иммунопатогенез ФОП схожи с ревматическими заболеваниями, в частности с аксиальными спондилоартритами
- Есть основания рассматривать ФОП как особую форму моногенного аутовоспалительного заболевания

МОО "ЖИВУЩИЕ С ФОП"
STOPFOP
WWW.FOPRUSSIA.RU

По данным российской пациентской организации зарегистрировано 70 пациентов с ФОП из РФ и стран ближнего зарубежья (Белоруссия, Украина, Казахстан, Узбекистан, Грузия, Эстония)

40 пациентов с достоверным диагнозом ФОП наблюдается в ФГБНУ НИИР им. В.А. Насоновой

1998г. ●- - - - - - - - - - - - - - ▶● 2021г.

«Типичная» мутация в гене ACVR1

c.617G>A
(p.Arg206His)

Ультра редкие мутации в гене ACVR1

p. Gln207Glu;
p.Gly 328 Glu;
p.Gly356Asp

Главный фенотипический признак - мальформация первых пальцев стоп!

- Мальформация больших пальцев кистей
- Множественные крупные гетеротопические оссификаты
- Аномалия строения шейного отдела позвоночника
- Периферические остеохондромы

Ятрогенные гетеропические оссификаты

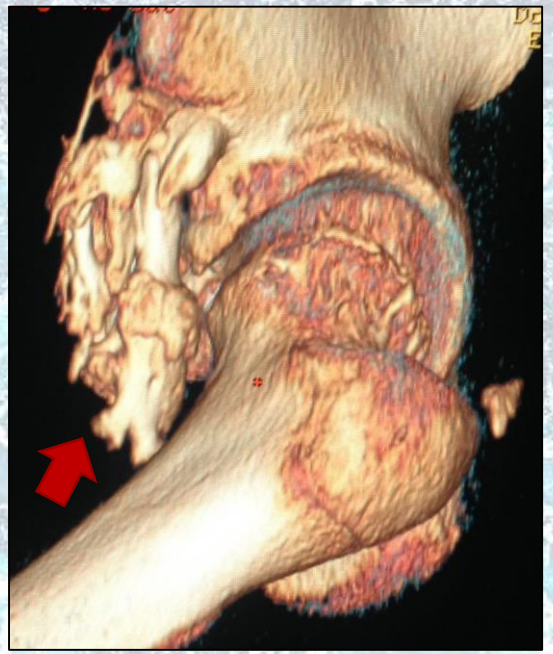

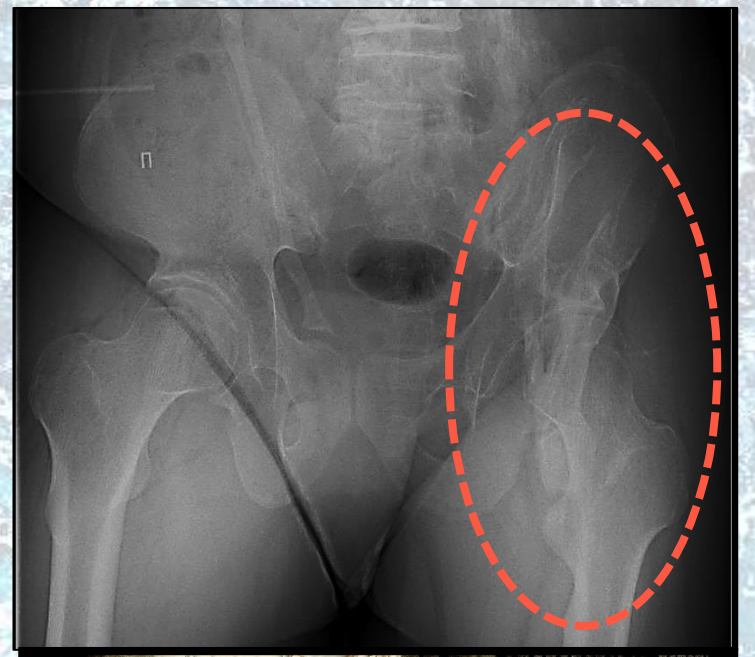

Ятрогенные оссификаты у пациентов с ФОП после внутримышечных инъекций и вакцинаций (чаще всего АКДС в мышцы бедра), после наложения жгута для выполнения венепункций

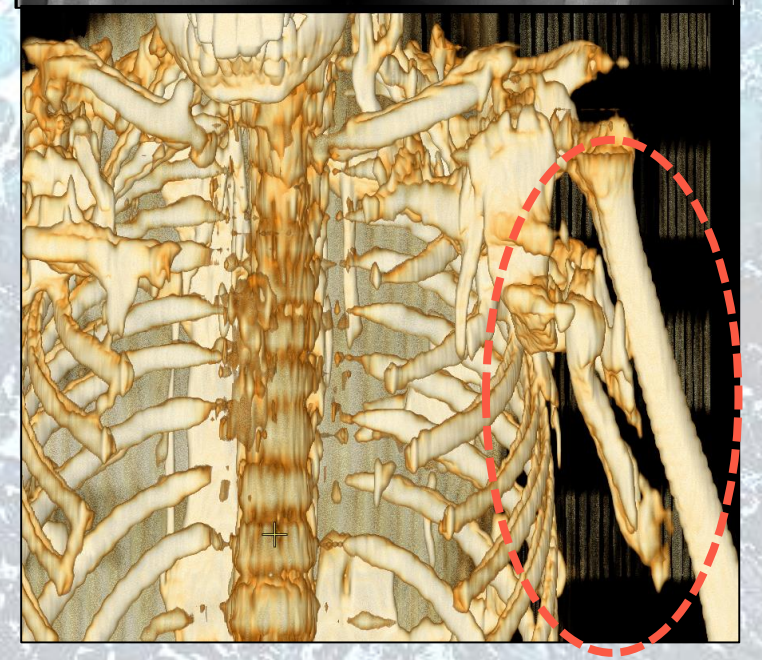

Главный принцип для минимизации инвалидизирующих последствий ФОП – категорический запрет на выполнение любых операционных вмешательств и принудительной «разработки» суставов



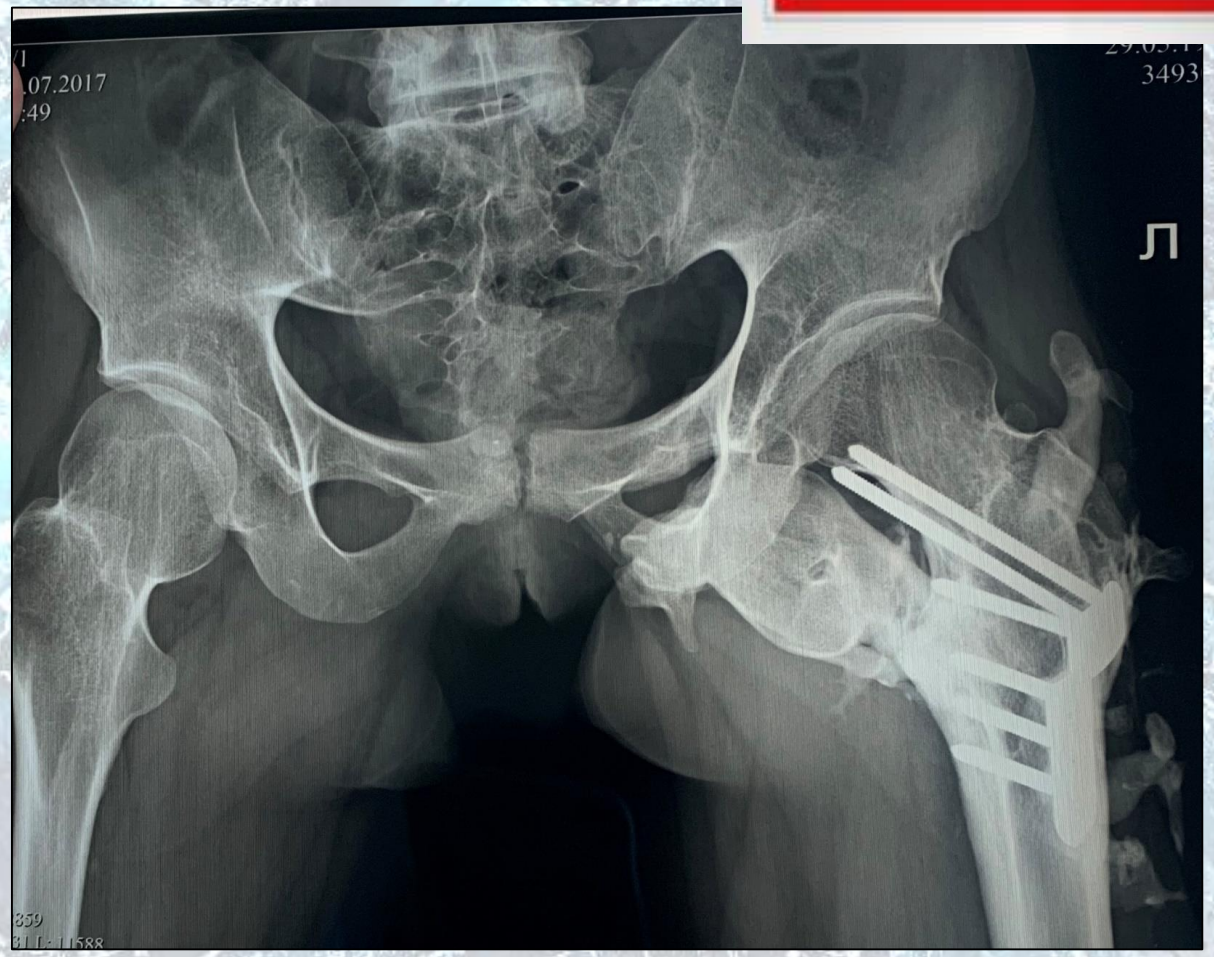

Инвалидизирующие последствия оперативного «лечения»

От появления воспалительного узла («вспышка») к образованию гетеротопической кости

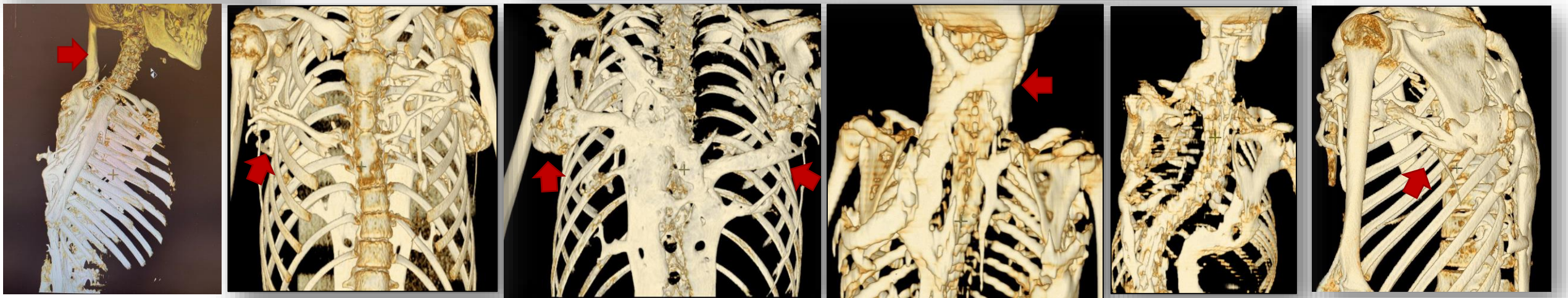

Гетеротопическая оссификация:
от оси к периферии

Шея, позвоночник, плечевой пояс и жевательные мышцы относятся к зонам ранней локализации гетеротопической оссификации

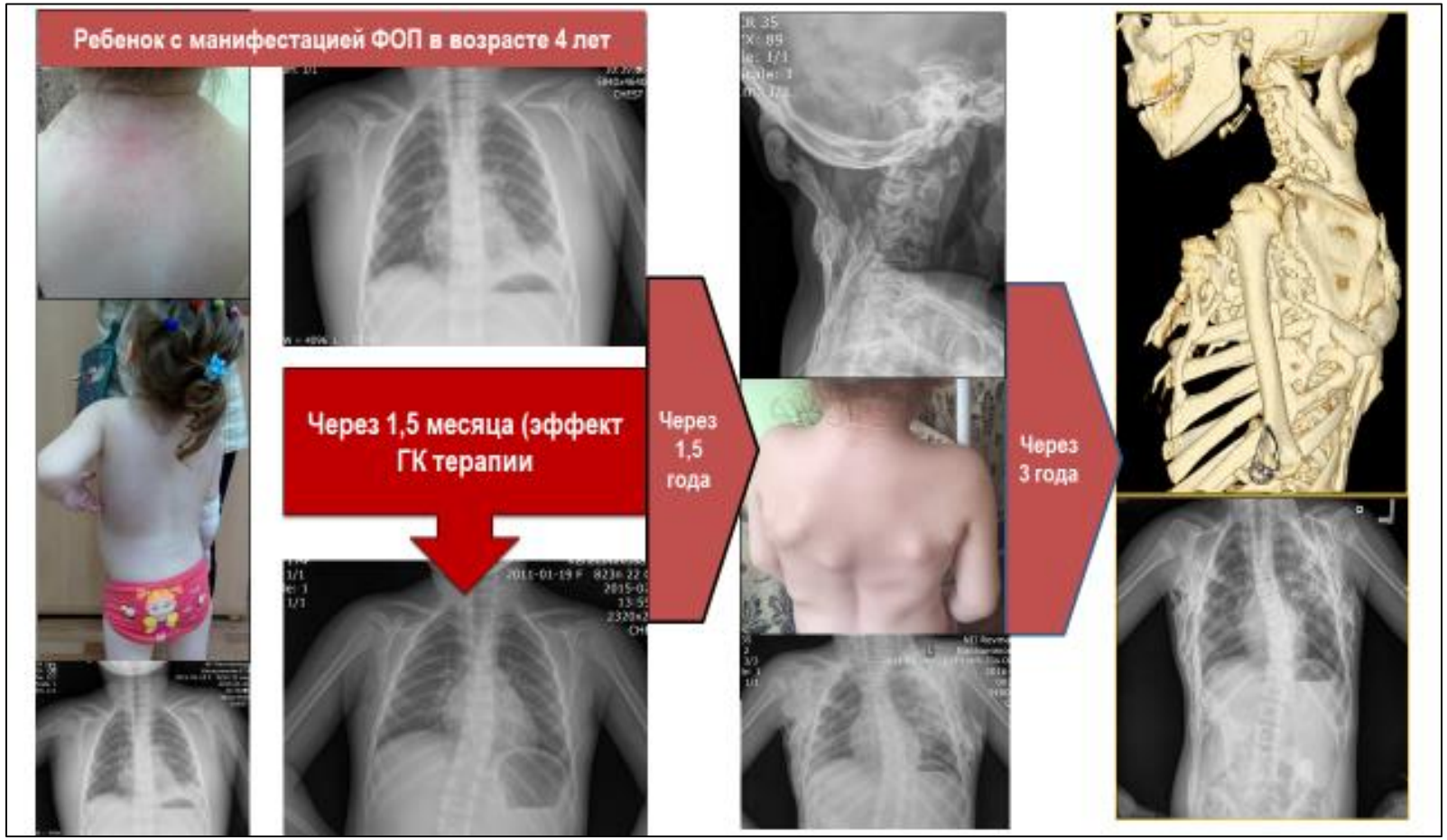

«Естественный» путь прогрессирования оссификации:

краниально – –▸ каудально

проксимально – –▸дистально

аксиально – – ▸ аппендикулярно

Levy, Charles & Berner, Theresa & Bendixen, Roxanna. (2005). Rehabilitation for Individuals With Fibrodysplasia Ossificans Progressiva. Clinical Reviews in Bone and Mineral Metabolism. 3. 251-256. 10.1385/BMM:3:3-4:251.

НАРУШЕНИЕ ФУНКЦИИ ВНУТРЕННИХ ОРГАНОВ И СНИЖЕНИЕ ЖИЗНЕННОЙ ЁМКОСТИ ЛЁГКИХ ВСЛЕДСТВИЕ СДАВЛЕНИЯ ГРУДНОЙ КЛЕТКИ И ПРИ РАННЕЙ МАНИФЕСТАЦИИ ФОП

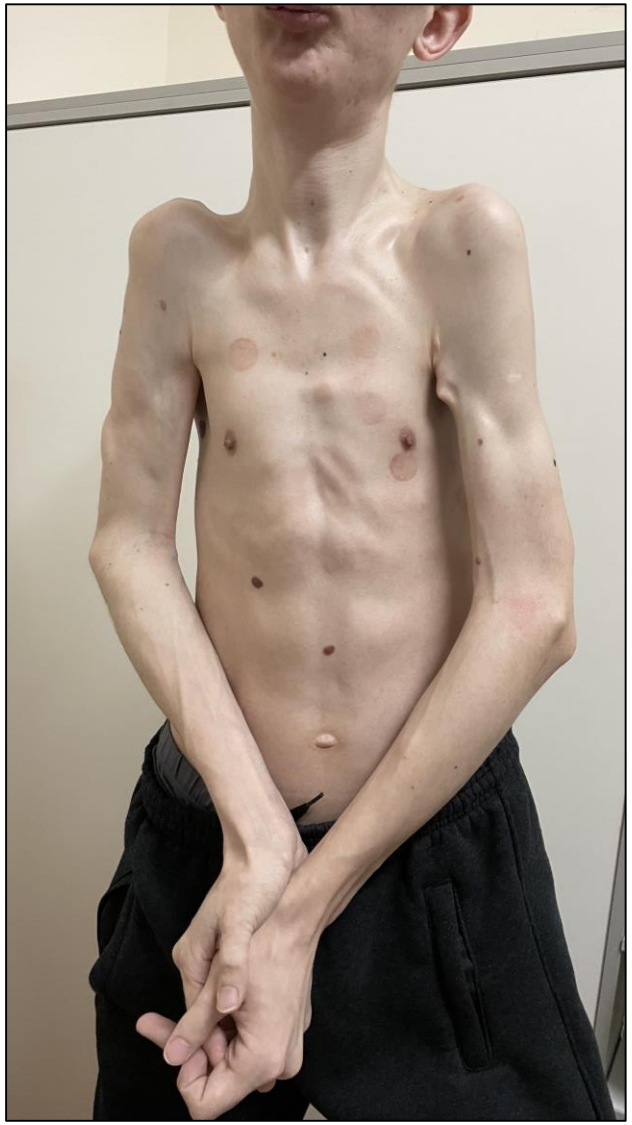

- Анкилоз реберно-позвоночных суставов, оссификация межреберных мышц, паравертебральных мышц и апоневрозов, а также неуклонно **прогрессирующая деформация позвоночника**, включая кифосколиоз или грудной лордоз могут служить причинами развития **грубой деформации грудной клетки**
- На поздних стадиях болезни грудное дыхание настолько затруднено, что переходит в **диафрагмальную форму**
- Возрастает **риск тяжёлой дыхательной** (гипоксемия, гиперкапния) и **сердечной** (легочная гипертензия, правосторонняя недостаточность) **недостаточности**
- Среди наиболее частых причин летального исхода отмечают **возникновение лёгочных инфекций** на фоне гипервентиляции (пневмония)

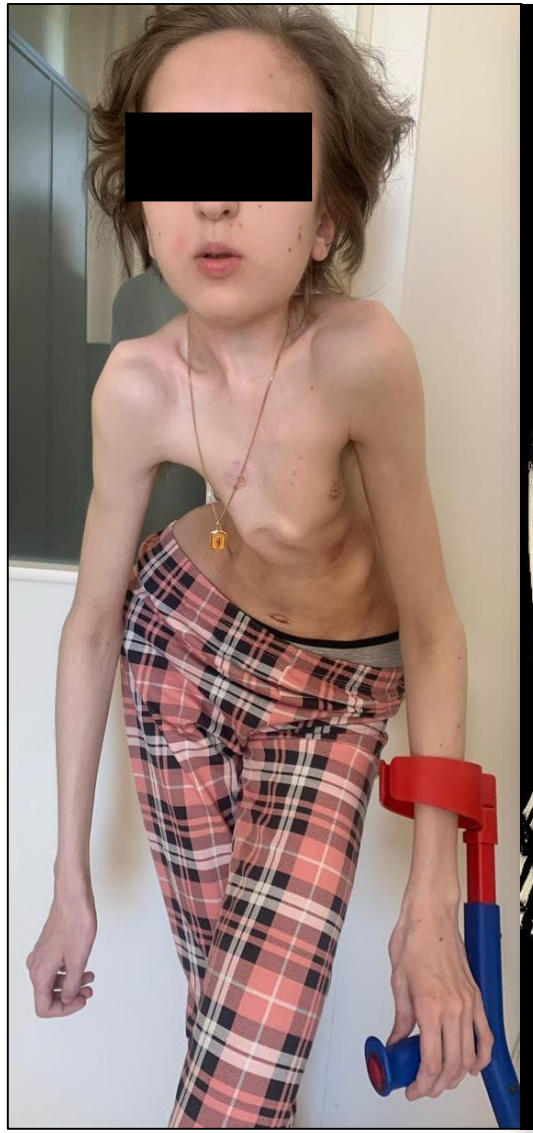

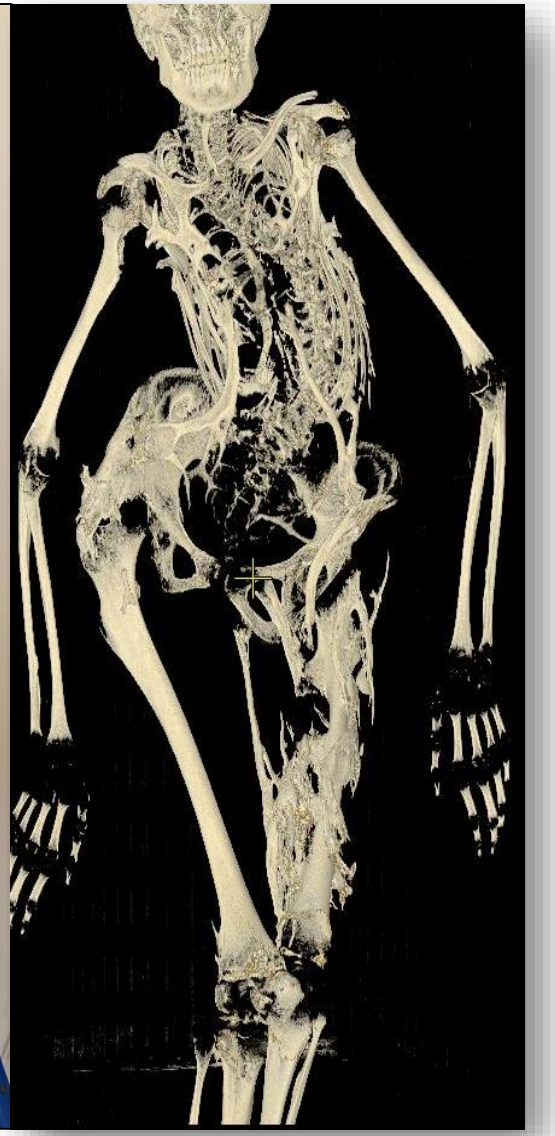

ДИСФУНКЦИЯ ВИСОЧНО-НИЖНЕЧЕЛЮСТНЫХ СУСТАВОВ

- Анкилоз ВНЧС может быть спровоцирован даже малейшими травматическими повреждениями мягких тканей в ходе обыкновенных стоматологических манипуляций.
- Категорически противопоказано чрезмерное растяжение, длительная фиксация нижней челюсти и инфильтрационная анестезия
- Анкилозом ВНЧС ведет к серьезным алиментарным проблемам и отягощает жизненный прогноз
- При необходимости выполнения наркоза у больных с анкилозом шейных позвонков, ограниченной функцией или анкилозом ВНЧС рекомендуется использовать назотрахельную систему интубации вместо эндотрахеальной.

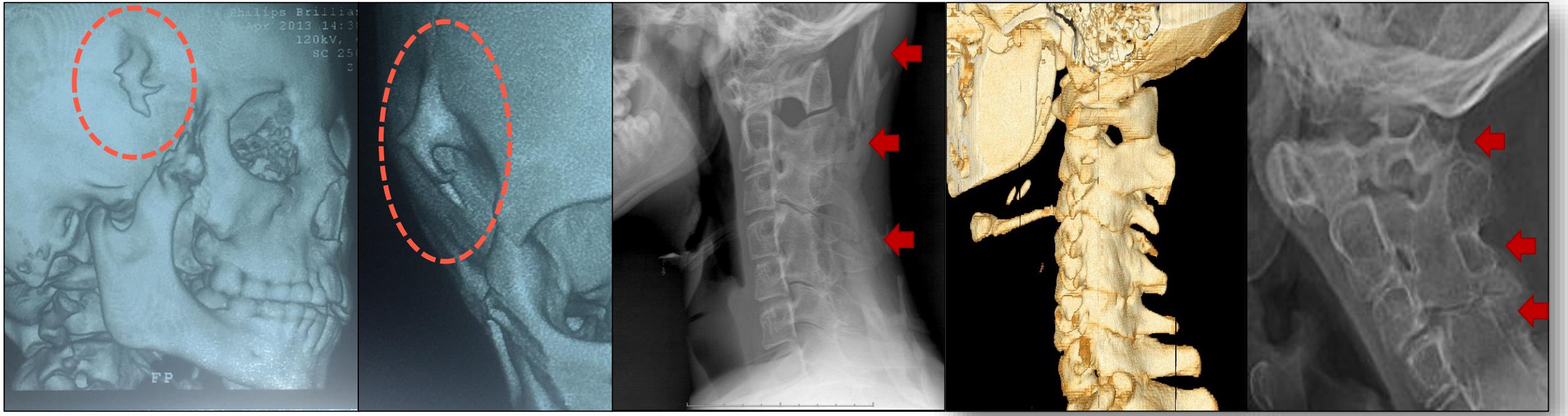

Пока отсутствуют эффективные способы медикаментозного контроля за безудержным остеогенезом, важно поддерживать физиологически выгодное соотношение в пораженных сегментах опорно-двигательного аппарата

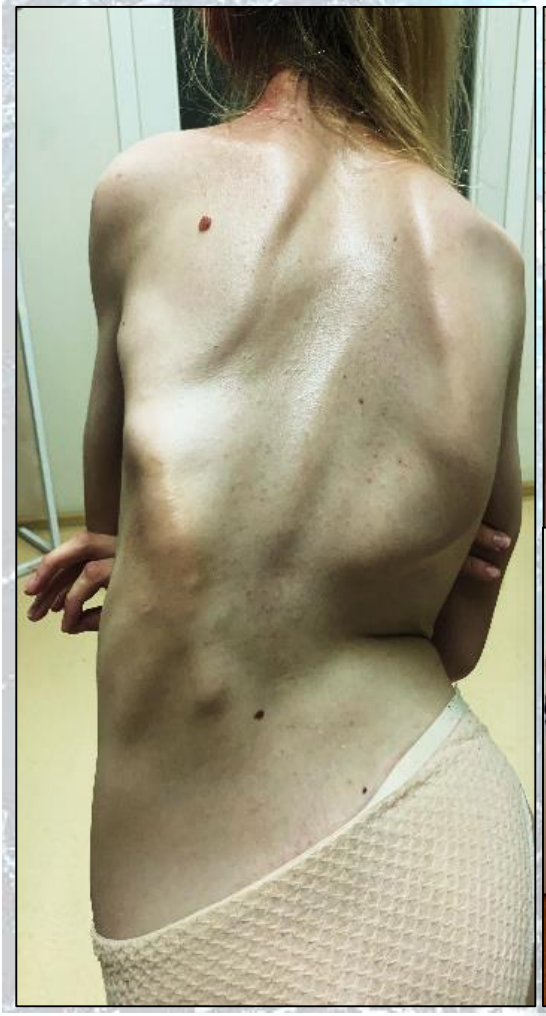

Грубая деформация тела из-за неправильного функционального стереотипа в период активной стадии ФОП

Сохранение приемлемой осанки и правильной оси тела, несмотря на обширные зоны гетеро-топической оссифи-кации

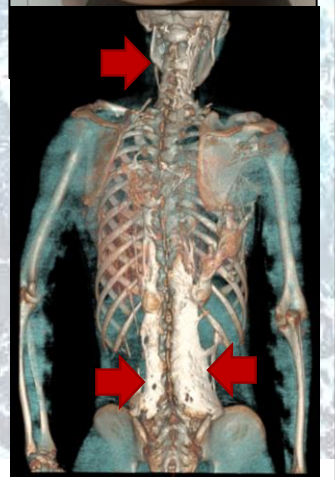

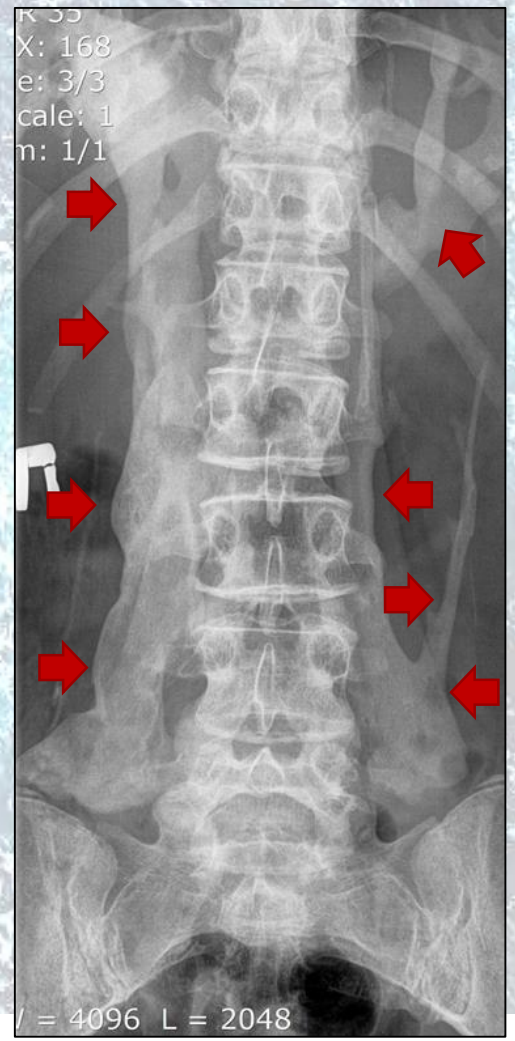

Активная разработка патогенетической терапии ФОП

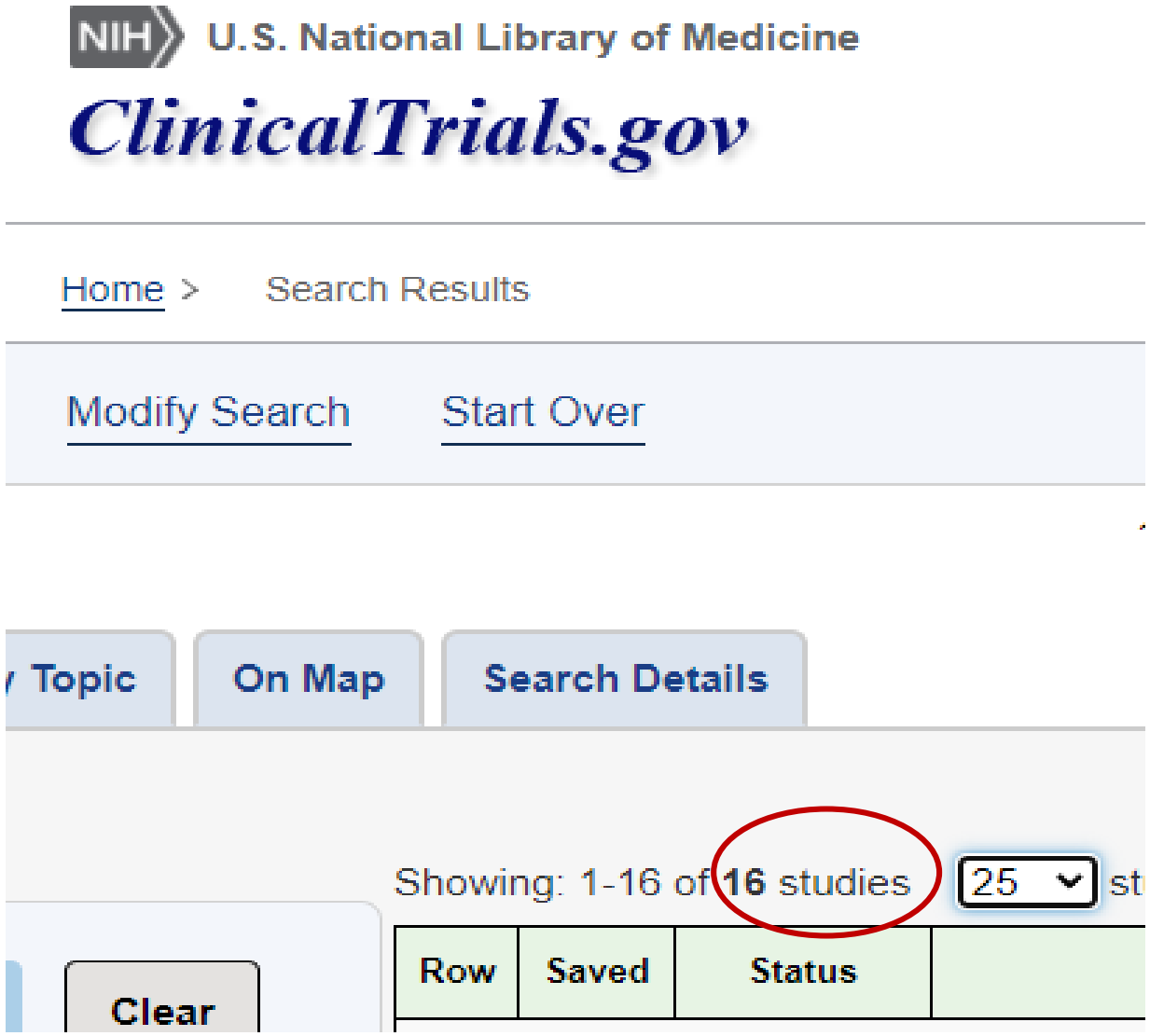

- **Паловаротен**
  высокоселективный агонист гамма рецепторов ретиноевой кислоты
- Моноклональные антитела к активину А REGN2477 (LUMINA) Гаретозмаб
- Саракатиниб (STOPFOP)
- Рапамицин
- Новые молекулы Oral IPN60130 (FALKON)

Дифференцированный подход к поиску новых молекулярных мишеней для и разработке новых подходов к терапии ФОП

biomedicines

MDPI

Review

Clinical Aspects and Current Therapeutic Approaches for FOP

Hiroshi Kitoh

Department of Orthopaedic Surgery, Aichi Children's Health and Medical Center, Obu, Aichi 474-8710, Japan; hkitoh420@gmail.com or hiroshi_kitou@sk00106.achmc.pref.aichi.jp; Tel.: +81-562-43-0500

Received: 6 August 2020; Accepted: 31 August 2020; Published: 2 September 2020

check for updates

Biomedicines **2020**, *8*, 325

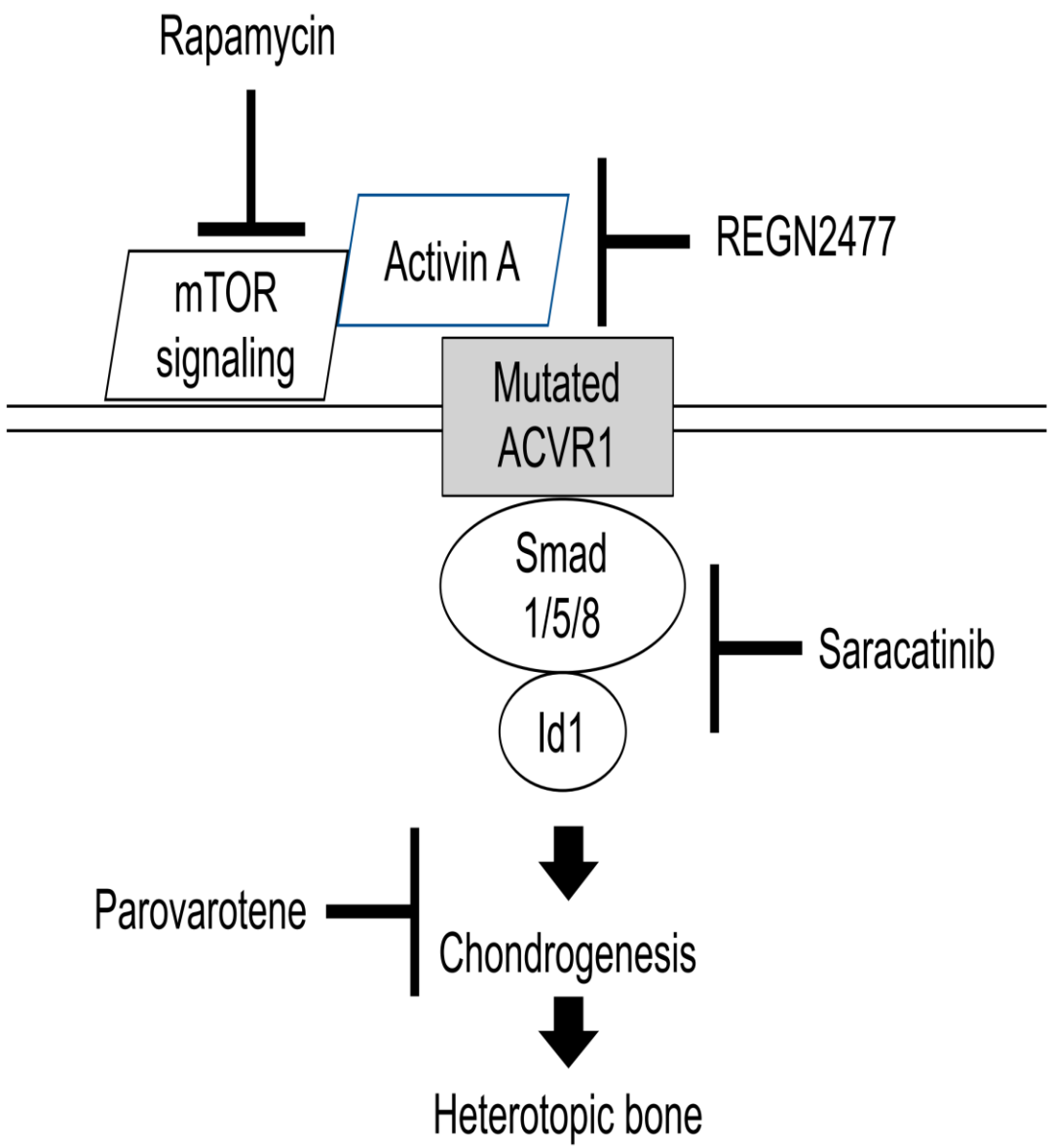

Figure 9. Molecular targeting of therapeutic drugs on on-going phase 2 or 3 clinical trials.

Паловаротен – механизм действия

- Высокоселективный агонист гамма рецепторов ретиноевой кислоты (RARγ).[1,2]
- RARγ экспрессируются и высокоактивны в клетках, формирующих хрящевую ткань.[1]
- Паловаротен, воздействуя через систему Smad, ингибирует путь BMP, снижает активность генов, участвующих в формировании хрящевой и костной тканей.[1,2]

BMP-рецепторы типы I и II[1-3]

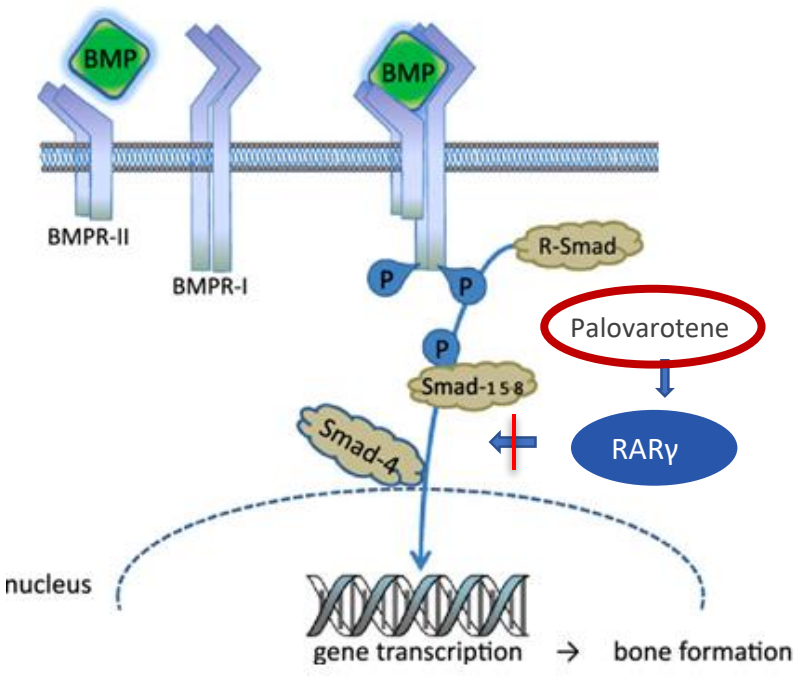

RAR, retinoid agonist receptor; BMP, bone morphogenic proteins
[1]Shimono et al. Nat Med. 2011;17(4):454–60; [2]Chakkalakal et al. J Bone Miner Res. 2016;31(9):1666–75.

Image adapted from Lissenberg-Thunnissen et al. Int Orthop. 2011;35(9):1271-80.

Паловаротен: результаты Фазы 2 при ФОП

Palovarotene Reduces New Heterotopic Ossification in Fibrodysplasia Ossificans Progressiva

clementia

Frederick S. Kaplan,[1] Edward C. Hsiao,[2] Geneviève Baujat,[3] Richard Keen,[4] Carmen De Cunto,[5] Maja Di Rocco,[6] Matthew A. Brown,[7] Mona M. Al Mukaddam,[1] Donna R. Grogan,[8] and Robert J. Pignolo[9]

1 : University of Pennsylvania; 2 : University of California, San Francisco; 3 : Institut IMAGINE and Hôpital Necker-Enfants Malades; 4 : Royal National Orthopaedic Hospital; 5 : Hospital Italiano de Buenos Aires; 6: The Gaslini Institute; 7: Queensland University of Technology; 8: Clementia Pharmaceuticals Inc.; 9 : Mayo Clinic

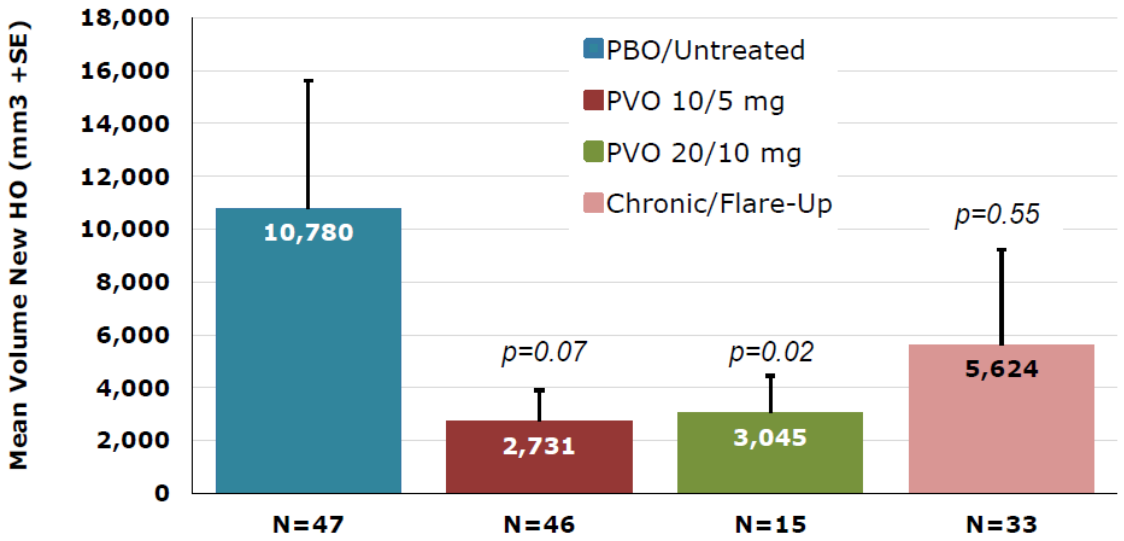

N = number of flare-ups with evaluable HO volumes by CT at Week 12.

P-values relative to PBO/Untreated group (approximated based on BCa bootstrap confidence intervals; covariates include gender, steroid use, age, and flare-up location [hip versus non-hip]).

- **Значительное снижение объема новых очагов ГО (> 70%) vs плацебо и когортой из NHS.**
- **Снижение ГО при режиме «только при вспышках» в дозах 20/10 мг было статистически значимым (p = 0,02).**
- **Результаты в режиме «только при вспышках» были хуже, чем при сочетании хронического приема с приёмом при обострениях.**
- **Профиль безопасности: НЯ легкой и средней степени, дозозависимость НЯ.**

HO – heterotopic ossification; ГО – Гетеротопическая Оссификация, NHS – Natural History Study

Kaplan FS et al. American Society for Bone and Mineral Research 2018 Annual Meeting.

Паловаротен: результаты Фазы 3 при ФОП

Хронический режим приёма: **5 мг/сут.**

Эпизодический режим приёма **(при «вспышках»): 20 мг/сут в течение 4 нед., затем 10 мг/сут в течение 8 нед., или до исчезновения «вспышек».**

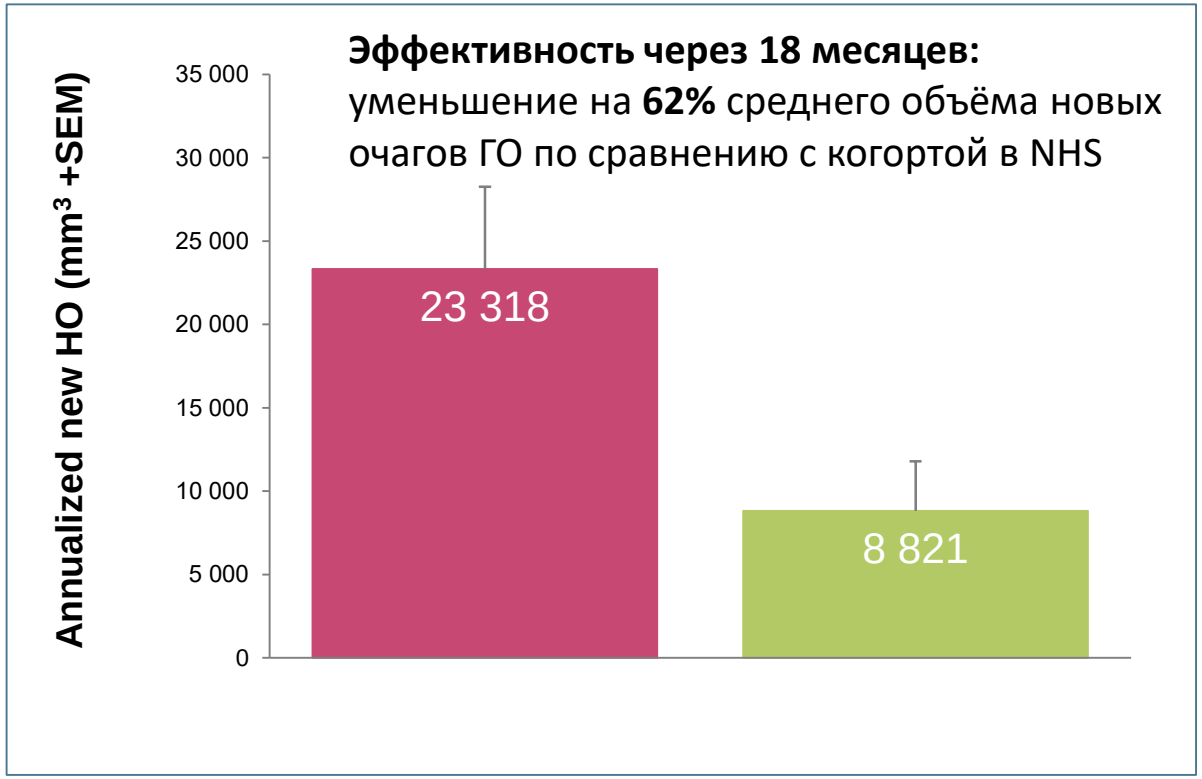

Анализ данных по безопасности:

- Все пациенты (N=99) сообщили о ≥1 НЯ
- У 32.3% пациентов НЯ были легкой степени, у 45.5% средней и у 22.2% - тяжёлой
- Самыми частыми НЯ были изменения на коже и слизистых
- У 27.1% (19/70) пациентов наблюдались признаки нарушения формирования костных пластин, если они не были сформированы до начала приёма

Структура НЯ, вызванных приёмом паловаротена, соответствует профилю НЯ группы ретиноидов

НЯ – нежелательное явление;
[a]Non-transformed data. [b]2-sided p-value. SEM, standard error of the mean.
.

Pignolo RJ et al. American Society for Bone and Mineral Research 2020 Annual Meeting.

Препарат Паловаротен (Сохонос®)

Капсулы для приёма внутрь.
1 капсула содержит паловаротен 1,0 мг, 1,5 мг, 2,5 мг, 5,0 мг или 10,0 мг.
Одобрен в Канаде (21.01.2022). Досье подано на одобрение в ЕС (EMA) в 2021г.

Препарат показан для предотвращения гетеротопической оссификации у взрослых и детей (девочки с 8 лет, мальчики с 10 лет) с фибродисплазией оссифицирующей прогрессирующей (ФОП):

Критерии назначения:

- **Возраст с 8 лет у девочек и с 10 лет у мальчиков**
- **подтвержденный молекулярно-генетическим тестом диагноз ФОП**
- **Повторные эпизоды «вспышек ФОП»**

Расчетное количество пациентов в РФ, нуждающихся в 2022 г в лечении препаратом Паловаротен – 8 человек
Срок назначения не менее 24 мес. при условии хорошей переносимости с оценкой безопасности (каждые 3 месяца) и эффективности через 12 и 24 месяца

Критерии эффективности:

- **Наличие «вспышек» ФОП, их количество в год**
- **Оценка новых очагов гетеротопической оссификации путём низкодозной КТ**
- **Динамика Шкалы CAJIS ДЛЯ ОЦЕНКИ ФУНКЦИОНАЛЬНОГО СТАТУСА**

ШКАЛА CAJIS ДЛЯ ОЦЕНКИ ФУНКЦИОНАЛЬНОГО СТАТУСА

ELSEVIER

Bone

Volume 101, August 2017, Pages 123-128

Full Length Article

A cumulative analogue joint involvement scale (CAJIS) for fibrodysplasia ossificans progressiva (FOP)

Frederick S. Kaplan [a, b, c], Mona Al Mukaddam [b, c, 1], Robert J. Pignolo [d]

F.S. Kaplan et al. / Bone 101 (2017) 123–128

Table 2
CAJIS recording template.

CAJIS Recording Template

Name:_____

DOB:_____ **Age:** _____

Date: _____

Disability: Walks: _____
Uses wheelchair: _____
Needs **some** assistance with activities of daily living:_____
Needs **complete assistance** with activities of daily living:_____

	Affected (1)	Functionally ankylosed (2)	
Neck			
Thoracic & lumbar spine			
Jaw			
R shoulder			
L shoulder			
R elbow			
L elbow			
R wrist			
L wrist			
R hip			
L hip			
R knee			
L knee			
R ankle			
L ankle			
TOTAL			
			SUMMATION

Шкала CAJIS (Кумулятивная аналоговая шкала степени поражения суставов при ФОП)

Дополнительно необходимо оценить у каждого пациента:

Может ли самостоятельно передвигаться (ходить): Да/Нет
Использует ли инвалидное кресло для передвижения: Да/Нет
Периодически нуждается в посторонней помощи или уходе: Да/Нет
Постоянно нуждается в посторонней помощи или уходе: Да/Нет

	Частичная утрата функции (1)	Функциональный анкилоз (2)	
Шейный отдел позвоночника			
Грудо-поясничный отдел позвоночника			
Височно-нижнечелюстной сустав			
Правый плечевой сустав			
Левый плечевой сустав			
Правый локтевой сустав			
Левый локтевой сустав			
Правый лучезапястный сустав			
Левый лучезапястный сустав			
Правый тазобедренный сустав			
Левый тазобедренный сустав			
Правый коленный сустав			
Левый коленный сустав			
Правый голеностопный сустав			
Левый голеностопный сустав			
ВСЕГО:			

ВСЕГО MAX: 30 б

В зависимости от степени ограничения движения каждого из оцениваемого суставов, значение CAJIS варьируется от 0 б до 2 б.

0 б – ограничение подвижности в суставе менее 10% от полного объема движений

1 б – ограничение подвижности в суставе от 10% до 90% от полного объема движений

2 б – функциональный анкилоз

НЕ ОЦЕНИВАЕТСЯ:
Вращение предплечья (пронация/супинация)
Движение в подтаранном суставе
Движения в мелких суставах пальцах кистей и стоп

БЛАГОДАРЮ ЗА ВНИМАНИЕ!